プレミックスタイプMTAセメント（Bio-C Sealer）の硬化反応とその生体適合性

大阪歯科大学　歯科理工学講座
主任教授　橋本　典也（大38）

はじめに

Mineral Trioxide Aggregate（以後 MTA）セメントは1998年にFDAで認可され、日本国内では2007年に最初の薬事承認を受けた。現在、歯内療法では、MTAセメントが代表的な歯内治療用セメントとして普及している。MTAは優れた生体親和性や硬組織形成促進作用を有するため、歯髄温存療法や逆根管充填などに用いられていることが知られている[1]。しかしながら、MTAセメントには使用後の歯の変色、また粉末と液を練和して使用する為、操作性が課題とされていた。2021年５月現在、国内で販売されているMTAの多くは覆髄材料の為、我々は、根管充填専用材料として開発されたプレミックスタイプMTA（Bio-C Sealer）の共同研究をAngelus Japan株式会社と行った。また、2021年１月株式会社ヨシダより販売が始まった（**図1**）。本稿ではBio-C Sealerの硬化反応とその生体適合性について紹介する。

図1：プレミックスタイプのMTAセメント　（Bio-C Sealer）

根管充填材としてのMTAセメント

根管充填の目的を達成するために不可欠な材料が、根管充填材である。根管充填材としては、ガッタパーチャポイントが広く普及している。しかし、ガッタパーチャはゴム類似物質であるため、経時的に劣化を起こし、体積が20～30%縮小する可能性があることが報告されている[2]。 根管充填されたガッタパーチャは条件によって劣化し、体積が収縮して封鎖性が低下すると、根管に再感染が起こる可能性がある。この根管と根管充填材との間に生じる死腔および、材料に抗菌性がないことは本邦で長らく使用されてきた酸化亜鉛ユージノールセメント系の根管充填用シーラーの問題点となってきた。それゆえ、これらの問題の解決が可能な製品が期待されてきた。

近年、MTAを主材料とした根管用シーラーが開発され、欧米を中心に臨床応用されている。国内の保険診療において、MTAは直接覆髄の使用に限定されているが、国外では穿孔部封鎖、歯根破折等の偶発事故、および根尖部逆根管充填など

図2：私の住居玄関よりUSJ、六甲方面を望む。大阪プール、阪神高速、地下鉄駅など様々な構造物にポルトランドセメントが用いられている。

広範囲領域に使用されている。MTAの主成分は土木用のポルトランドセメントとほぼ同じである**（図2）**。精製水で練和することで生成される水酸化カルシウムは、抗菌性や硬組織誘導能を有する。また練和後初期のpHは強アルカリ性を示し、この高いpHとカルシウムの放出は、骨芽細胞の基質産生を活性化し、インターロイキン産生を活性化する[3]。 また、いくらか象牙細管に残存した細菌を埋葬して不活性化することで、細菌の再増殖を防ぐという効果がある。

Bio-C Sealerの組成と硬化反応

Bio-C Sealerは、従来のMTAセメントのようにチェアーサイドで水と練和して硬化するのではなく、根管内のわずかな水分と反応して硬化する。硬化時間は約4時間である。Bio-C Sealerの組成の主体はケイ酸三カルシウム（C3S）とケイ酸二カルシウム（C2S）のような無機酸化物であり、機械的強さの元である。これらの無機酸化物が根管内の水分と反応し、カルシウムシリケート水和物（CSH）を生成し、それと同時に以下の化学式によって水酸化カルシウムが形成される。この水酸化カルシウムが硬組織形成を誘導する。さらに、水酸化カルシウムからカルシウムイオンと水酸イオンが放出されpHは強アルカリ性を示し抗菌性を発揮する。

$$2(3CaO.SiO_2) + 6H_2O = 3CaO.2SiO_2.3H_2O + 3\,Ca(OH)_2$$

$$2(2CaO.SiO_2) + 4H_2O = 3CaO.2SiO_2.3H_2O + Ca(OH)_2$$

以上の反応について*in vitro*で実験を行ったので報告する[4]。Bio-C Sealer　2gに対し、蒸留水20㎖を加え24時間後に、走査型電子顕微鏡（SEM）、X線回折（XRD）、およびフーリエ変換赤外分光法（FTIR）を使用して分析した。なお、対照は、粉末成分（MTAクリンカー）とした。SEMの結果を**図3**に示す。図3の（a）が実体顕微鏡で観察したMTAクリンカーである。SEM観察によって約2-3 ㎛のMTAクリンカー（b）が、水と反応することによって約5-6 ㎛に膨潤している様子が観察される（c）。Angelus社はMTAクリンカーの粒子径が重要な性質であるとし、Angelus社の従来のMTAセメントよりも小さい粒子径によって、MTAクリンカーの表面積が多くなり、水和反応の際の水酸化カルシウムまたカルシウムイオンの放出が多くなることを確認している。XRDの結果では、粉末成分はC3SとC2S以外に造影剤として添加されている酸化ジルコニウムの存在が明らかとなった。また、硬化後には29.6度と49.8度に水和反応によって形成されたCSHを認めた**（図4）**。次にFTIR分析であるが、



図3：クリンカーと硬化後のBio-C SealerのSEM観察(a) クリンカー実体顕微鏡(b) クリンカー(c) 硬化後

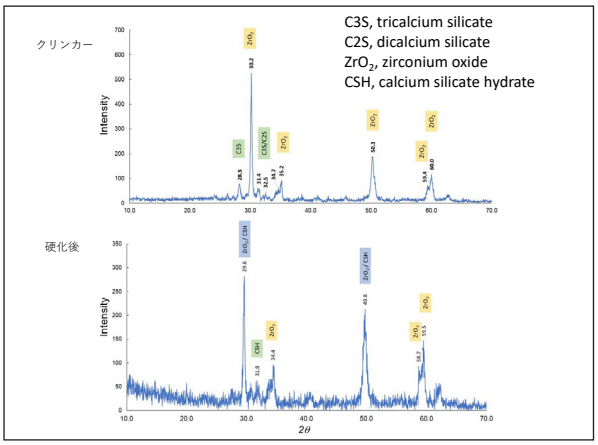

図4：クリンカーと硬化後のBio-C SealerのXRD回折

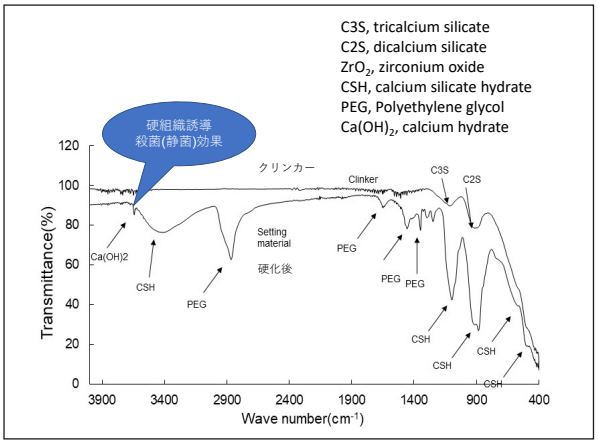

図5：クリンカーと硬化後のBio-C SealerのFTIR分析

プレミックスにするため分散材であるポリエチレングリコール（PEG）のピークが認められた。また、3637㎝-1に水和反応によって水酸化カルシウムが形成されていることが明らかとなった（**図5**）。

Bio-C Sealerの生体適合性

我々はBio-C Sealerの生体適合性をISO規格に基づいた細胞毒性試験とJIS規格による根管充填使用模擬試験を用いて行った[4]。Bio-C Sealerとコントロール（カルシペックスⅡ、日本歯科薬品株式会社）をそれぞれ1.5 ㎠/㎖の培養液で24時間抽出し、倍数希釈を行いV79細胞に作用させ24時間後に細胞毒性試験を行った。細胞毒性試験の結果を**図6**に示す。50%濃度の時でBio-C Sealerがコントロールに比較して細胞生存率が高かった。この結果からBio-C Sealerがコントロールに比較して細胞毒性が弱いことが明らかとなった。この結果は、Bio-C SealerはMTAセメントのため培養液中で硬化するが、カルシペックスⅡは水酸化カルシウム製剤であり、硬化しないため材料成分がより多く培養液に溶出し、細胞毒性に差があったと考えられる。

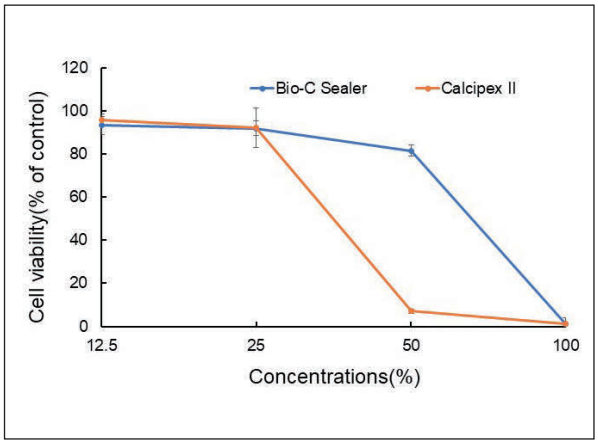

図6：Bio-C Sealerとカルシペックス Ⅱの細胞毒性の比較

根管充填使用模擬試験ではビーグル犬臼歯に抜髄処置を施し、Bio-C Sealerとガッタパーチャポイントを用いて根管充填を行った。28日と90日後の切片を観察し、エックス線学的と病理組織学的に評価を行った。両材料とも28日と90日後で炎症反応はほとんど認められなかった。**図7**は、Bio-C Sealerで根管充填を行った時の90日後の臼歯の根尖のヘマトキシリン・エオジン染色像である。矢印に示すような新生セメント質を誘導し、三角矢印に示すように骨様の根管修復形態が認められた。また、＊で示す成熟した歯根膜繊維が顎骨に向かって垂直に生育した。骨様の根管修復形態はMTAで根管充填を行った場合の特徴である。Bio-C Sealerの場合、粉末成分中に骨芽細胞分化を誘導するアルミン酸三カルシウムを含むことが関連している可能性がある[5]。

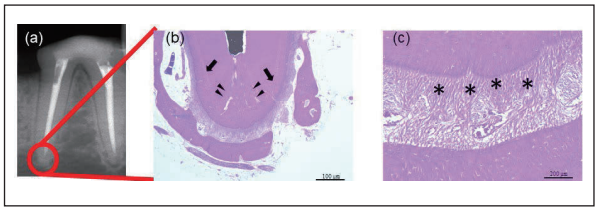

図7：Bio-C Sealerに対する根尖周囲組織の病理組織学的評価（90日）

Bio-C Sealerを用いた根管充填

MTAセメントは硬化時に膨張し、この性質は高い封鎖性を説明する性質の1つであり、同時に歯内療法にとって重要な性質である。Bio-C Sealerとガッタパーチャポイントを用いて、硬化した際の例を**図8**（a）に示す。硬化時に膨張する事によりモノブロック化されたことが確認された。この性質は根管充填時に生じる根管と根管充填材との間に生じる死腔のリスクを軽減し、治療後のリトリートメントの防止に繋がると考えられる。

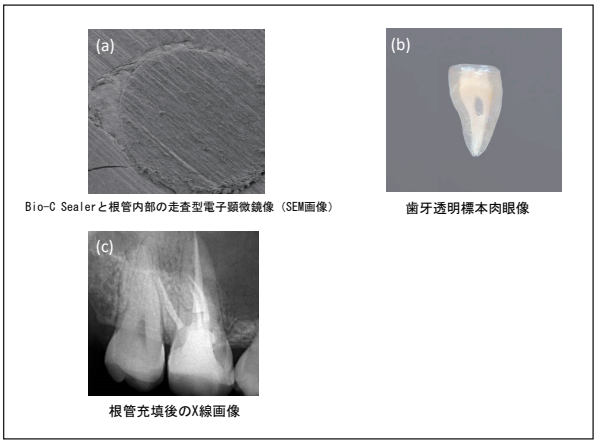

図8：Bio-C Sealerを用いた根管充填

パーティカルサイズの細かさにより、Bio-C Sealerは、流動性が高く、根管内に直接充填できるのが特徴である。Zordan-Bronzelら[6]はレジン系のシーラーであるAH Plusのフローが409.2 ㎜に対してBio-C Sealerが868.4 ㎜と流動性が倍以上であったことを報告した。この性質は必要な作業長へのアプローチを可能にする。流動性の良

さを示すBio-C Sealerが側枝へ充填された際の画像を図8（b）（歯牙透明標本肉眼像）に示す。

従来MTAセメントは造影剤として酸化ビスマスが使用されている。しかし、ビスマスは歯質を黒変させるといった欠点がある。そこで、造影剤としてBio-C Sealerは、酸化ジルコニウムが添加されているのも特徴の一つである。Bio-C Sealerのエックス線造影性は7㎜ Al 以上あり、これにより、エックス線画像での緊密な充填を確認する事も可能である。Bio-C Sealerとガッタパーチャポイントを用いた際のエックス線像を図8（c）に示す。

最後に、Bio-C Sealerを用いた臨床例を**図9**に示す。Bio-C Sealerは流動性が高くエンドチップを使用するため、シーラーだけでも根管充填が可能である。しかし、再根管充填の可能性も含めてシングルコーン テクニック（Hydraulic Condensation）が推奨されている。エンドチップを用いて作業長付近までシーラーを運び、シーラーを作業長までしっかり到達させるためのキャリアーとしてメインポイントを挿入して、余剰なポイントをカットすれば根管充填の終了である。この一連の作業は側方加圧充填と比べて、作業手順が少なく、使用するガタパーチャポイントの数も少ない。これらのことは治療の簡便化に繋がり、チェアタイムの軽減に寄与するものと考えられる。

図9：Bio-C Sealerを用いたシングルコーンテクニックによる根管充填（東京都開業 しもやま歯科医院 下山智義 先生 提供）

おわりに

コロナ禍の中、デンタルショーなどの大きな販促イベントが無いにも関わらず、好調な売れ行きだと聞いている。本材料は、当然のことながら保険適用である。歯内治療を専門とされる先生方だけでなく、幅広い先生方にこのプレミックスタイプのMTA 根管充填材料を使用していただくのを待ち望んでいる。また、販売名BIO-C TEMP 新しいMTAベースの暫間根管充填用材料の発売を予定していると聞いている。MTAを主材料とした貼薬材の基礎研究が進みその優位性について検証が進むことも同時に期待している。なお、本稿の内容については文献4に詳細を記載している。オープンアクセスなので自由にダウンロードが可能である。

最後に、根管充填使用模擬試験と病理組織診断を行っていただいた大阪歯科大学口腔病理学講座の先生方、Angelus社またAngelus Japan株式会社に感謝の意を表します。

参考文献

1. 日歯内療誌 33: 151-161, 2012.
2. 日歯保存誌 38 :825-833, 1995.
3. J Endodo 24:543-547, 1998.
4. Materials 13: 4770,2020; doi:10.3390/ma13214770.
5. Dent Mater J 36: 8−18,2017
6. JOE 45:1248-1252, 2019.